Thierry Rochereau, chargé de recherche IRDES / **Cabinet d'ailleurs** Une hygiéniste américaine / **Matériel** Le microscope opératoire

Gestion Investissement locatif : un toit pour vos économies / **Voyage** Turku et Åland / **Pleine forme** Sous le soleil / **Parcours** Intercontidental

Indépendentaire

7 €
Mai 2005
Numéro 28

Guy Maillet
Je fais **trop de soins**

Scientifique
Le système **ProTaper**

Esthétique
Analyse du sourire de **Claudia Schiffer**

Argent
Une relation sereine est-elle impossible ?

Par le Dr Patrice Bergeyron

• Spécialiste qualifié O.D.F.
• C.E.C.S.M.O.
• Cabinet privé à Bandol

Position antéro-postérieure des dents antérieures

Vu de face, le sourire de Claudia a l'air équilibré alors que vu de profil... pourtant ces malpositions influencent la perception de tout le visage, même de face. Démonstration.

• ZACHRISSON, B.U.
Esthetic factors involved in anterior tooth display and the smile: vertical dimension
J Clin Orthodont 1998; 32: 432-45

• PHILIPPE, J
La beauté du visage et de la denture
Orthod Fr 1991 ; 61 : 423-33

• JEAN-CHRISTOPHE PARIS, ANDRÉ-JEAN FAUCHER
Le guide esthétique
Quintessence

Position antéro-postérieure des dents antérieures

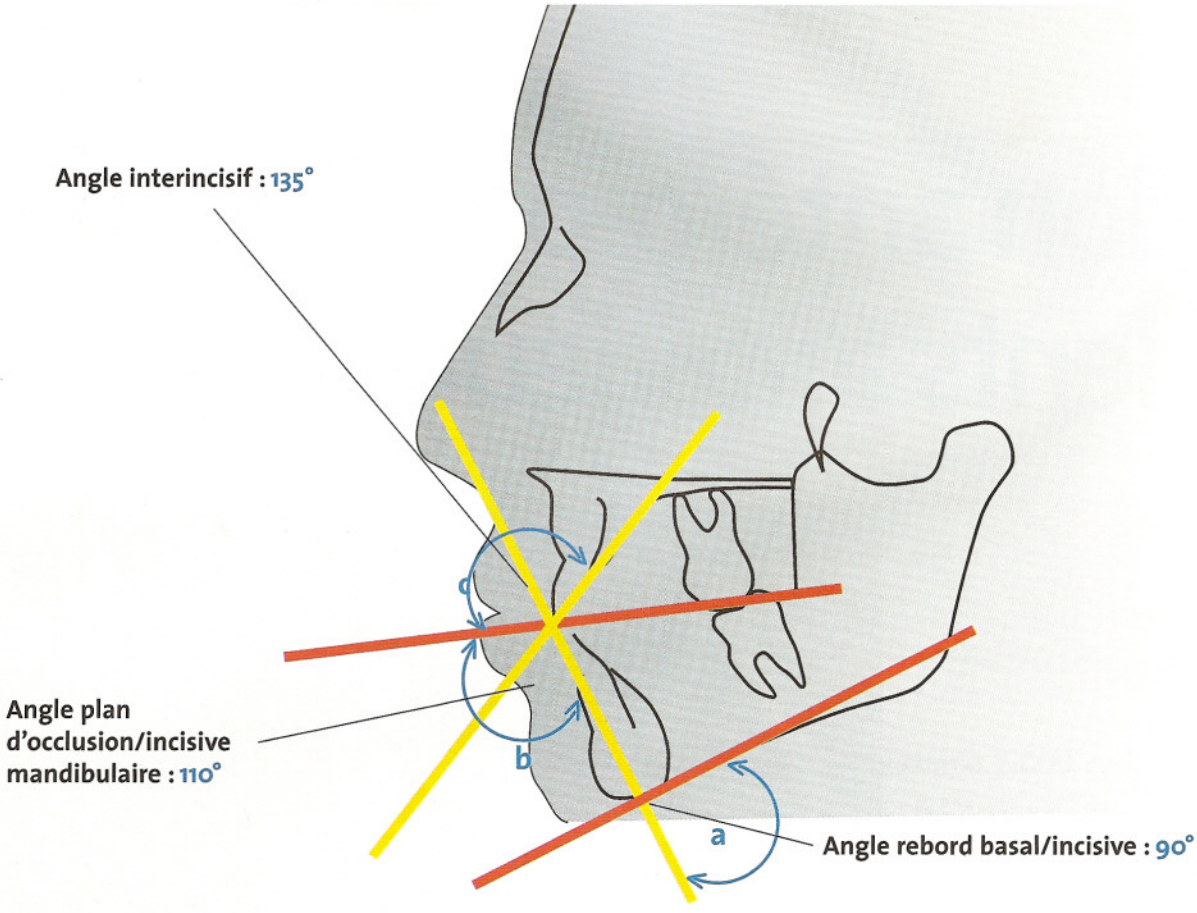

Le sourire de face de la belle Claudia

Son sourire de face présente une irrégularité déjà étudiée (voir analyse du sourire de Tom Cruise, Indépendantaire n°27), mais qui donne du rythme à son sourire. Certains auteurs déclarent que la prépondérance des centrales affirme le caractère féminin du sourire. Même si cette thèse est aujourd'hui contestée, il faut reconnaître qu'elle se vérifie dans le cas de notre top model.

> *La prépondérance des centrales affirmerait le caractère féminin du sourire*

Vu de profil

La photo de profil laisse apparaître – même à l'œil non exercé de nos patients – un angle de rétrusion des centrales ainsi qu'une protrusion des incisives latérales.
On pourrait penser que l'œil du public ne s'en aperçoit que dans un angle de vision de profil.
Les travaux de Ricketts montrent que les lèvres suivent les déplacements des incisives de façon très intime.
Par exemple, 3 mm de recul de l'incisive supérieure induisent 1 mm de rétraction de la lèvre supérieure qui s'épaissit en raison de sa relaxation, mais un seul millimètre de recul de cette incisive supérieure fait reculer la lèvre inférieure de 1 mm.
Le premier effet est souvent recherché par nos patientes, mais trouve sa limite dans la qualité musculaire du sujet.

Dans le cas de lèvres toniques, telles que celles de Claudia, le mouvement vers l'arrière sera facilité, le mouvement antérieur contrarié. De plus, ces lèvres supérieures courtes et "attachées au nez" ne sont pratiquement pas influencées par la position des incisives. La nature a gâté notre mannequin et nos patients qui présentent des lèvres fines ou longues et un angle naso-labial aigu sont plutôt sensibles aux déplacement des incisives.

Chez Claudia, un angle plus avancé vers le bas ne changerait pas la position de ses lèvres et viendrait également mieux aligner ses incisives latérales. On considère en général que l'angle formé entre les incisives centrales mandibulaires et le bord basal de la mandibule est de 90° (a). Celui de cette même incisive est de 105° avec le plan occlusal (b). L'incisive centrale du maxillaire quant à elle fait un angle de 135° avec le plan occlusal (c). Dans le cas de notre belle Allemande, son angle est largement plus fermé, aux alentours des 110°.
Le tiers médian du visage de notre modèle (nez, pommettes, maxillaire) est relativement avancé. La position retranchée des incisives centrales vient estomper cet effet visuel. Une position corrigée de ces deux centrales pourrait donner un effet "pagode" ou "dents en avant" exagéré encore par les spécificités de sa lèvre supérieure décrites plus haut.
L'erreur la plus fréquente dans les restaurations prothétiques antérieures est d'occulter la troisième dimension (la profondeur). Les deux premières (hauteur et largeur) étant souvent satisfaisantes. ■